

気管支鏡の基本手技

北海道大学病院 内科 I 講師 ◆ 品川 尚文

概要

気管支鏡検査は気管支、肺疾患における診断、特に組織採取を行うために中心的な役割をはたしているアプローチ法である。初版では本書の趣旨を考慮して、より実際のファイバー操作における技術的な部分に重点をおいて記載したが、今回、肺がん診療において re-biopsy（再生検）の需要が高まっていることを背景に、ミダゾラムの積極的な使用が求められると考えられ、麻酔についても誌面を多く割いた。

気管支鏡検査の成否に結びつくと思われる、術者の技術によって差が出る重要なポイントとして、喉頭、気管内麻酔、ファイバーの基本的な操作などの部分を中心に取り上げた。特にファイバー操作については、細かな事項が多いが、観察、生検（特に細径ファイバーなどを使用し末梢肺で操作する時）の時に差が出ると考えている基本技術を重視した。いかに患者の負担にならないように検査するか、いかに正確に病変に生検道具を誘導するかということを考えていただく一つのきっかけになればよいと思う。本書初版から今回の第2版発売にかけて、挿入部回転機能が付加された気管支鏡が上市された。まだまだ回転機能のない気管支鏡をお使いの施設が多いと思うが、今後この機能が普及する可能性があり、基本操作法が変わる可能性がある。

重要ポイント

- 喉頭・気管内麻酔は慎重に施行する必要があるが、リドカインの使用量、検査開始時間を見越しながら手際よく施行する。
- 検査時間が長引かないように事前に十分準備する。しかし気管支鏡操作は乱暴ではいけない。
- 気管支鏡を挿入する時は、その部分に十分なリドカイン麻酔が届いているか考慮し、できるだけ気管支粘膜を傷つけないように挿入する。
- 挿入時に回転操作が必要になるが、気管支鏡は左手首の回転で回す。ファイバーにたるみがないことが回転の力を先端に伝えるうえで重要である。
- 挿入部回転機能付きの気管支鏡を使用する際には、気管支鏡は気管分岐部で回転機能を使用する。途中の細かな回転の際には手首の回転で対応し、最後目的の気管支を狙う際に必要であれば、再度回転機能を使用する。

目的

安全に気管支鏡検査を施行する。
気管支鏡の基本となるテクニックを身につける。

適応と禁忌

1) 適応

a) 診断的適応

(1) 画像によって検出された病変の診断目的

CTの普及とともにX線写真では同定困難であった小型の結節影が発見される機会が増加傾向にある。その他、びまん性肺疾患、炎症性病変なども対象となる。

(2) 無気肺や肺炎像を発見した場合

中枢気管支の観察などを行う。

(3) 喀痰細胞診陽性例

喀痰細胞診陽性例または疑い例では、胸部X線写真やCTでも異常を認めないような早期扁平上皮癌が存在することがある。蛍光気管支鏡検査なども検討される。

(4) 症状による適応

① 咯血、血痰、咳嗽、喀痰

咯血、血痰では出血部位同定のために気管支鏡を施行することがある。

② 呼吸困難感、喘鳴

局所的な喘鳴は、中枢型肺癌による閉塞でも起こりうるので検査の適応が考慮される。

b) 治療的適応

(1) 気道異物

高齢者や小児における誤飲が多く、ピーナッツ、義歯、PTP包装などが報告されている。成人では釘、ネジといった日曜大工用品も多い。安全に回収するためには硬性気管支鏡を用いることも検討する。

(2) 吸引、洗浄治療

肺癌の手術後や高齢者の肺炎など喀痰排出困難例における喀痰吸引 (bronchial toilet) に気管支鏡が使用される。また肺胞蛋白症は現在でも気管支鏡を用いた生理食塩水による肺胞洗浄が有効な治療方法である。

(3) 気道狭窄の治療

上気道の狭窄や閉塞は、きわめて迅速な対応が必要である。硬性気管支鏡による対応が好ましい場合もある。

(4) 内視鏡的早期肺癌に対する治療

内視鏡的に発見された早期肺癌は、気管支腔内照射 (brachytherapy), photodynamic therapy (PDT) などの適応となることがある。

(5) 気道出血

血痰や咯血などの症状を有する場合には、その出血位置の同定や原因疾患の診断のみならず、止血の観点からも気管支鏡が考慮される。

(6) 難治性気胸や気管支瘻

難治性気胸や気管支瘻において、外科的処置が全身状態から困難な症例では、EWS[®] (Endobronchial Watanabe Spigot) を用いた気管支瘻孔閉鎖術が試みられる。

2) 禁忌

(1) 制御困難な不整脈や重症の心不全

検査時の負荷によって、致命的な不整脈や心不全の悪化が起り得る。

(2) 検査中に酸素濃度が維持できない患者

重症 COPD や間質性肺炎があり、術中の酸素化を維持できないと予想される場合には慎重に適応を検討する。

(3) 大動脈瘤などの血管系疾患

検査中の血圧の上昇に伴い破裂するリスクが高い場合には、慎重に適応を考える。施行する場合には厳密な血圧管理が必要である。

(4) 出血傾向を有する場合

DIC や血液疾患を合併している場合などに、血小板やフィブリンノーゲンが低値で出血傾向を有する場合がある。補正が可能なものに対しては、補正後の施行を検討するが、制御不能なものに対して組織採取を行うことは基本的に禁忌と考えるべきである。

(5) 抗凝固薬・抗血小板薬の休止が不可能な場合

抗凝固薬・抗血小板薬を完全に休止するのが不可能な症例はまれであり、ヘパリン置換術は施行できることが多い。しかし全く休止できない場合には、組織採取は基本的に禁忌であろう。

(6) 非協力的な患者

検査の目的をある程度理解し、検査中は従命していただく必要があり、これが困難な患者に対する検査は難しい。

MEMO 気管支鏡検査の禁忌について

気管支鏡検査の禁忌項目を記載の通りあげたが、いずれも絶対的な禁忌とは言いがたい。初版でも触れたが、常に検査によるリスクと期待される成果のバランスを考慮することが重要である。検査によって得られる結果の重要性が検査のリスクを上回る場合には、検査の施行を検討すべきである。実際には、術者の熟練度、施設の設備などにも影響されるので、一概には決められない。明らかな禁忌の定義は難しいが、一般的に適応を慎重に考えるべき項目を前述の禁忌にあげた。

準備するもの

軟性気管支鏡，気管支鏡光源，気管支鏡画面モニター，局所麻酔用リドカイン（1～4%），ジャクソン麻酔器，各種前投薬，経皮的酸素飽和度測定器，血圧計，心電図モニター

術前検査

- a) 問診：薬剤アレルギーの有無，高血圧，心疾患，気管支喘息，前立腺肥大の既往，治療歴について最低限問診する必要がある。最も問題になるのが，抗血小板薬，抗凝固薬の内服である。詳しくは合併症の項を参照。
- b) 血液検査：一般項目の他に，術前検査として感染症の有無も忘れてはならない。組織の採取を行う前には凝固能についても検査する。
- c) 胸部 X 線および胸部 CT：検査前に病変の位置，性状を確認するために胸部 X 線だけでなく CT 画像が必要である。また，胸部 X 線にて心拡大の有無についてもチェックする。
- d) 心電図検査：不整脈，虚血性心疾患，心肥大のチェックを行う。問題があれば，検査前に専門医の評価を考慮する。
- e) 血液ガス分析・呼吸機能検査：術前の呼吸機能を把握する目的で行う。画像所見と合わせて COPD やびまん性肺疾患¹⁾をもつ患者では，検査中に低酸素血症をきたすことがあるので注意を要する。
- f) 喀痰検査：感染症が疑われたり，喀痰が多い被験者については，一般細菌と抗酸菌について塗抹や培養検査を行う。結核が強く疑われる場合には，Interferon-Gamma release assay (IGRA) などを追加する。

前処置

1) 絶食

検査直前の絶食は咳嗽による嘔吐，吐物の誤嚥を防ぐために必要である。通常は午前中の検査であれば，前日の就寝後から，午後の検査であれば，当日の朝食後からの絶食でよい。概ね 4 時間程度の絶食が目安となる。

2) 静脈ルート確保

生検を施行する際は，出血などにより容態が急変する可能性がある。そのほかにも，経静脈的に投薬する可能性があるため，術前にルートの確保を行う。

3) 喉頭・気管内麻酔

検査を楽に行うために大変重要なポイントである。この時，咽頭反射の強さなど，患者の気管支鏡

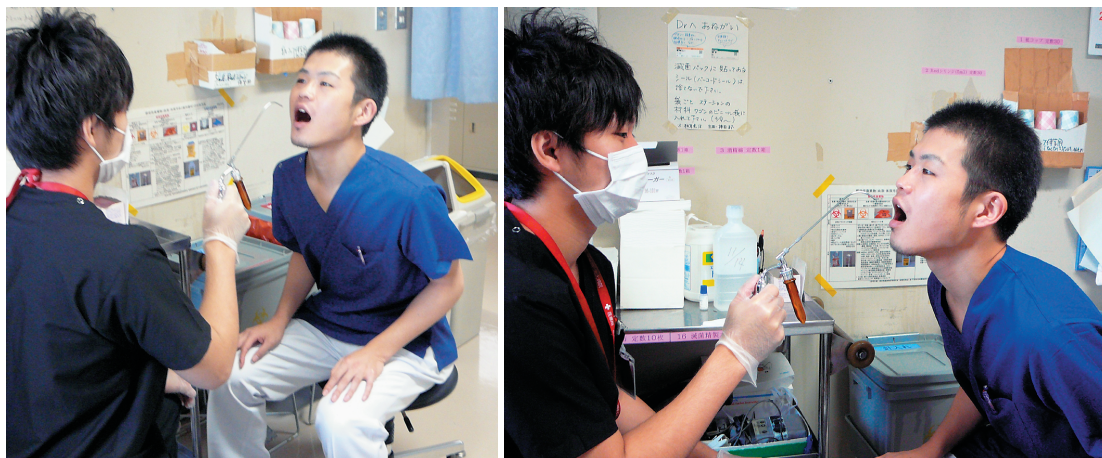


図1 喉頭・気管内麻酔時の体位

に対する苦痛度がおおよそ推測できる。咽喉頭・気管内麻酔をかける時、患者は椅子に浅く腰掛け、上半身を軽く前屈みになってもらい、あごを前に突き出すような姿勢をとっていただく（図1）。こうすることで咽喉頭が広がり、吸入がかけやすくなる。上述のように咽頭反射の強い方がいるので、いきなり咽頭後壁めがけて勢よく吹きかけないようにする。最初は口蓋垂にかかる程度のところから始めて反射の状況を見極めるとよい。被験者が過度の緊張状態にないかも様子をみながら麻酔をかけていく。体内に入るリドカインの量を少しでも減らすために、必ず口内のリドカインを飲み込まないでガーグルベースなどにはき出すように事前に声をかけておく。

4) 硫酸アトロピン

硫酸アトロピンの投与はルーチンで行うべきではないという報告が多い²⁾。一方で経験的に唾液などの分泌物の抑制などに効果があると考えられており、国内で行われた2010年のアンケート調査では67.5%の施設が使用している³⁾。前回2006年のアンケート時には92%であったので⁴⁾、減少傾向ではあるが、依然として多くの施設で使用されている。過去の論文では、ミダゾラムを用いて鎮静をしている場合には、硫酸アトロピンの追加が分泌量の抑制、鎮咳、酸素飽和度低下などに差がないとされている⁵⁾。緑内障、重症の不整脈、心不全、排尿障害がある場合には、基本的には使用は禁忌とされており、十分な問診の上に使用を考慮すべきである。少なくとも漫然とルーチンで使用すべきではない。

MEMO 口腔内のサクション

分泌物が多く、気管支鏡検査のスムーズな進行の妨げになる症例は確かに存在するが、そういう場合に、気管支鏡のサクションとは別にもう1本サクションを用意しておき、口腔内の分泌物を持続的に吸引することで、硫酸アトロピンなしでも対応できる場合がある。歯科での治療中のような状態になるが、口腔内のサクションが苦痛にならないように配慮しながら使用すると効果的である。