

1 当院での治療法と考え方

湿疹皮膚炎の一般的な治療の第一選択は、ステロイド外用剤の塗布と抗ヒスタミン剤の内服である。多くはこの治療で改善するが、よくならない患者も少なくない。その場合の皮膚科医の次の手は、ステロイド内服である。しかし、短期の内服であれば問題ないが、長期の内服はさまざまな副作用を引き起こす可能性があり、よい方法とはいえない。その結果、一般的な治療で改善しない場合、患者はドクターショッピングすることになってしまう。本書で紹介する方法は、抗ヒスタミン作用のない**トラニラスト**や**プランルカスト**、**柴胡清肝湯**という漢方の内服併用療法である^{1,2)}。これらの内服治療は、湿疹皮膚炎を代表に、本書に掲載したさまざまな皮膚疾患に有効で、治りにくい症状を改善できる場合が多い^{図1}。

筆者が最初に使い始めた薬剤は**トラニラスト**である。関西医科大学附属病院に勤務していた1990年代前半、小児のアトピー性皮膚炎患者の治療の際、喘息のため小児科で処方されたトラニラストを内服後に皮疹が改善したという訴えを聞き、処方を始めた。抗ヒスタミン作用のないトラニラストがアトピー性皮膚炎に効くのか懐疑的であったが、皮膚症状の改善を診て、その有効性を学んだ。その後、**アトピー性皮膚炎の発症に線維芽細胞が関与**するという論文³⁾も散見されるようになり、線維芽細胞に直接作用する代表的なトラニラストが有効であること

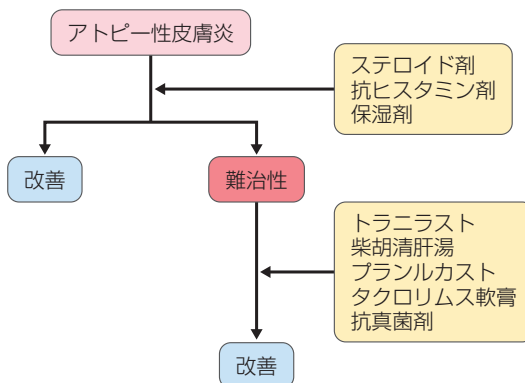


図1 アトピー性皮膚炎に対する当院での治療方針

が裏づけられるに至った。

2つ目の薬剤は**柴胡清肝湯**である。筆者が2003年に開業後、しばらくして、兵庫医科大学の夏秋優先生および、漢方治療にも精通されている高橋邦明先生の講演会に出席した際、皮膚科での漢方治療についてご教示いただき処方するようになった。それまでは、顔に赤みのあるアトピー性皮膚炎患者に白虎加人参湯を処方することがあったが、湿疹皮膚炎に有効とされる黄連解毒湯や温清飲、柴胡清肝湯などの漢方を処方するようになり、より優れた有効性を確認するに至った。その中でも、**漢方一貫堂**の中の柴胡清肝湯の有効性が高いと感じるようになった。本薬剤は本来、小児への投与を考慮して作られた漢方であるが、成人にも有効で神経症にも効果的である。その後、大阪大谷大学漢方医療薬学講座教授の谿忠人先生と一緒に講演をさせていただく機会があり、先生の「湿疹三角」[図2](#)での漢方の使い方から、柴胡清肝湯が、その頂点に位置する症状に有効な漢方であると教えていただいた。漢方のみで治療するよりも、トラニラストを併用する方が、より大きな効果を発揮することを経験し、アトピー性皮膚炎を代表とする難治性の皮膚炎には、この2薬剤の内服併用療法が当院での第一選択の薬剤となっている。

この2薬剤は難治性の皮膚炎に有効で、痒疹などにも効果的である。ところが、2008年頃、下肢に痒疹のある小児患者にこの2薬剤の内服とステロイド剤の外用で治療を行っていたところ、多くの症例では軽快するにもかかわらず効果が乏

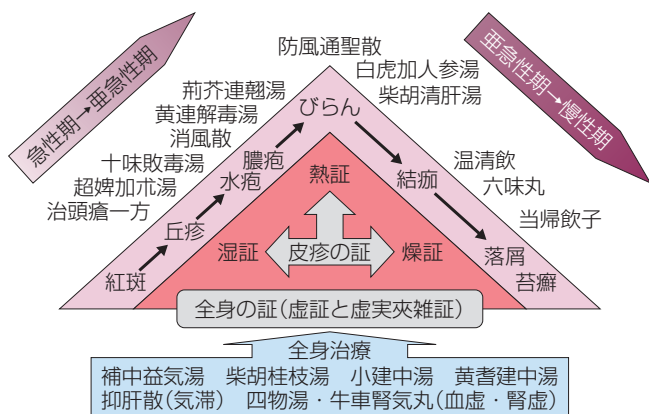


図2 皮膚疾患の漢方医療

皮疹に対する標治と全身に対する本治 (谿 忠人、大阪大谷大学漢方医療薬学講座教授)

しい状態が続いた。同時期に喘息症状が発生したため、小児科で**プラナルカスト**の内服が開始された。すると、喘息の症状の改善と同時に痒疹の状態がよくなり、プラナルカストが効いているとの患児の訴えから、その効果を初めて学んだ。プラナルカストが痒疹に効くことに驚きはあったが、投与した他の症例からも有効性を確認できた。痒疹以外にも難治性のアトピー性皮膚炎や湿疹皮膚炎には、トラニラスト、柴胡清肝湯の2薬剤だけの併用よりも、プラナルカストを追加して3薬剤を併用する方が効果的であることを経験した。**プラナルカスト内服は、特に痒疹に有効性が高い**ようである。その後、2013年5月16日、大阪で開催された「これからの皮膚科診療を考える会」での久留米大学の橋本隆先生の講演で、モンテルカストナトリウムが結節性痒疹に有効であると教えていただいた。ロイコトリエン受容体拮抗剤が痒疹に有効であることの確信を得るに至った。

非常に有効な3剤の内服であるが、通常の抗ヒスタミン剤と違い、副作用に注意が必要である。最も多いのは、トラニラストの**尿路系の副作用**である。男性では少ないが、成人女性、特に中年以降の女性は頻尿や膀胱炎が発生する可能性が高いので、処方時にその旨の説明が必要である。小児の場合は長期に内服すると、まれにはあるが、軽度にはその症状が出ることもある。柴胡清肝湯は、腹部不快感などが発生したり、不味くて飲めないことがある。また、トラニラスト、柴胡清肝湯を併用中に、まれに肝障害が発生することがあるので注意が必要である。プラナルカストの副作用は少ないが、1例に女性化乳房の発生を経験したことがある。

2 皮膚疾患に対するマラセチアの関与

マラセチアが原因とされている皮膚疾患以外にも、さまざまな皮膚疾患の治療の際に、マラセチアの関与を疑う必要があると考えている。特に、マラセチアが常在している**脂漏部位の皮膚疾患の治療には注意**が必要である。顔面への強力なステロイド外用の危険性は、皮膚科医のみならず医師にとって一般に知られるところであるが、他の治療法を見い出せずに処方している医師も少なくない。その使用の結果、発生する皮膚疾患の多くは、マラセチアの増殖の影響が疑われる。**酒さ様皮膚炎、ステロイド瘡瘡、アトピー性皮膚炎**などが代表的疾患である。

皮膚科での治療で最も使用頻度の高い外用剤は、ステロイド外用剤である。しかし、一般の方の中には、ステロイド外用剤は副作用が発生するため、使いたくないと考える**ステロイドフォビア**も増えてきた。ステロイドを使用するかどうかという点で医師と患者側に対立が生じる代表的な疾患は、アトピー性皮膚炎の治療においてである。患者としては脱ステロイド治療を望み、医師はステロイド治療を優先する場合が多く、医師と患者側に大きな溝が発生する場合もある。ステロイド治療をすべきかどうか、それを判断する**キーポイントは、マラセチア**であろうと筆者は考えている。医師側がステロイドの影響を再認識すること、中でも**「ステロイドを使用するとマラセチアが増殖する」**と認識することが重要である。ステロイド外用剤を使用すると白癬菌が増殖することは古くより知られているが、マラセチアも増殖する。その最たる疾患が**ステロイド瘡瘡**である。筆者は、1997年、ステロイド瘡瘡の原因はマラセチアであるとした研究成果の論文を、British Journal of Dermatology に「Involment of *Malassezia furfur* in steroid acne」と題して投稿した。残念ながら採用されず、翌年、Hee-Joonらのステロイド瘡瘡の原因はマラセチアとする論文が最初の報告になった⁴⁾。近年、この疾患の原因はマラセチアと認識されるようになった^{5,6)}。また、アトピー性皮膚炎患者の半数はマラセチア抗体が陽性である。中でも**成人アトピー性皮膚炎患者の80%が陽性であり、顔面・頸部の罹病期間と重症度に相関があり、マラセチア抽出液の皮内反応、貼付試験が有意に強い反応を示す**⁷⁾。筆者は、アトピー性皮膚炎と成人アトピー性皮膚炎の違いは、脂漏性湿疹の併発の有無と考えている。脂漏性湿疹の主要な原因はマラセチアであり、皮脂量が増加する新生児

期と成人の脂漏部位（顔面・頭・胸・背など）に発生が多い。幼少期にアトピー性皮膚炎だった患者が成人になり、幼少期と同じようにステロイド外用剤で治療し続けるとどうなるか。皮脂の増加とともに脂漏部位にはマラセチアが増加しているため、塗れば改善するが、止めれば再燃する事態に陥る。長年、ステロイド外用、内服治療を行って悪化した脂漏性皮膚炎の症例を各論に掲載した（I-6 脂漏性皮膚炎 症例 42）。ステロイド外用剤の使用によりマラセチアが増えてしまうことを考えれば、当然の結果である。アトピー性皮膚炎の病態は皮膚バリア機能が低下した状態であり、表面にマラセチアを増やしてしまえば、皮内への混入の結果、抗体を作ってしまう。従来の治療はステロイド外用剤が主体であり、そのことが成人アトピー性皮膚炎患者のマラセチア特異 IgE 抗体の獲得に拍車をかけていたのではないかと考えられる。脱ステロイド治療では、強いリバウンドの発生後、改善に向かうことがあるが、それだけでは十分な効果を期待できないことが多い。それは、ステロイド外用剤を中止することで、表面のマラセチアが減少したとしても、常在真菌であるマラセチアを完全に排除できないことと、体内のマラセチア特異 IgE 抗体もなくならないため、皮膚炎の再燃は避けられないからと考える。