

「骨折ハンター レントゲン×非整形外科医」〈1版2刷〉正誤表  
(2020年6月現在)

「骨折ハンター レントゲン×非整形外科医」〈1版2刷〉をご購入いただきまして誠にありがとうございます。本書に以下の誤りがございましたので、ここに訂正・加筆させていただきますとともに深くお詫び申し上げます。

4頁 下から1行目

[2020/4/1更新]

(誤) .....【高齢者】転倒後、**左股関節**が痛い

(正) .....【高齢者】転倒後、**右股関節**が痛い

10頁 下から1行目

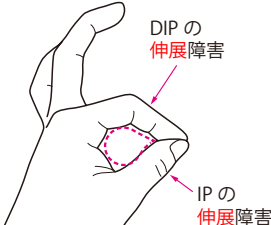
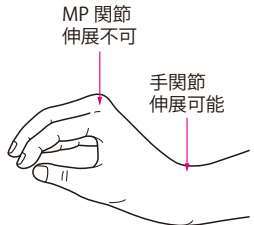
(誤) .....【高齢者】転倒後、**左股関節**が痛い

(正) .....【高齢者】転倒後、**右股関節**が痛い

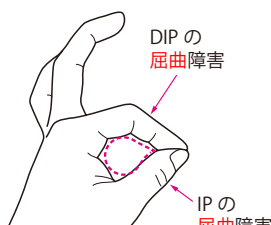
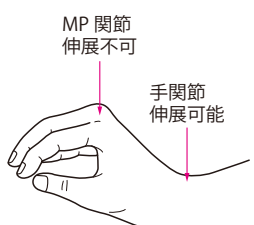
161頁 図4

[2020/6/1更新]

(誤)

	前骨間神経損傷	後骨間神経損傷
外傷	上腕骨顆上骨折に随伴	Monteggia 骨折に随伴
分枝	正中神経の枝	橈骨神経の枝
運動障害	Teardrop sign 	下垂指 

(正)

	前骨間神経損傷	後骨間神経損傷
外傷	上腕骨顆上骨折に随伴	Monteggia 骨折に随伴
分枝	正中神経の枝	橈骨神経の枝
運動障害	Teardrop sign 	下垂指 

250頁 下から3行目

[2020/5/1更新]

(誤) MRIではT1強調像で**白く**, 脂肪抑制像で**黒く**写る.....

(正) MRIではT1強調像で**黒く**, 脂肪抑制像で**白く**写る.....