1章

驚きの症例を紹介する18の医学論文

第二次世界大戦の弾丸が 70 年も心臓の中に残っていた

「戦時中に生き別れた家族と数十年ぶりに感動の再会…！」なんて番組が昔よくあったように思いますが，ああいう再会はとても感動的ですよね．私の感動の再会なんて，当直明けに 2 日ぶりにわが子に会う時くらいです．ただ，人によっては二度と目にしたくないものもあるでしょう．戦火に巻き込まれた生まれ育った町に戻れない人もいますし，炎を見るだけで当時の記憶がフラッシュバックする人もいるでしょう．先の東日本大震災ではそういった心的外傷を残した人が数多くいます．

———まさか 70 年という時を経て，心臓に埋まった弾丸と再会することになろうとは，今回登場する老人も夢にも思わなかったことでしょう．

Burgazli KM, et al.
An unusual case of retained bullet in the heart since World War II: a case report.
Eur Rev Med Pharmacol Sci. 2013; 17: 420–1.

89 歳の男性が，非 ST 上昇型心筋梗塞で搬送されてきました．心臓カテーテル検査で，三枝病変が同定されました．しかし，その時に左縁枝に黒くて丸い弾丸が写しだされたのです（血管造影なので黒くて当たり前なのですが）（図 1）．カテーテルの術者も目が点になったと思います．明らかに人工異物だったので，胸骨正中切開で摘出することになりました．手術で摘出された弾丸は，心筋を貫通することなく強固に把持されていたと記載されています．

彼は第二次世界大戦中，先遣大隊に所属していました．戦時中にロシア兵に銃撃を受けたそうです．当時は負傷して左腕の処置を受けたそうですが，その後の胸部レントゲン写真では例の弾丸は同定されなかったと本人は言っています．

彼は手術後，元気に退院していったそうです．

当然ですが，通常戦火において心臓を撃たれた兵士の致死率は高く，生還できることはまずありません（Thorax. 1987; 42: 980–3）．しかし，その一方で心臓

JCOPY 498-04820

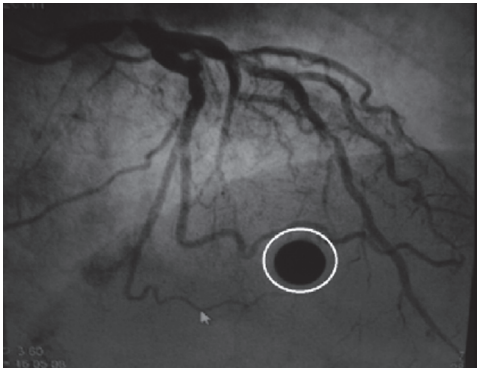

図 1 ● 左冠動脈左縁枝の弾丸
(Burgazli KM, et al. Eur Rev Med Pharmacol Sci. 2013; 17: 420-1)

に弾丸が残っていたという症例は過去にも報告されており（J Trauma. 2000; 48: 312-3），彼らが心臓を撃たれてなぜ無事だったのかは“ラッキーだった”としか言えないようにも思います．年単位の時を経て，症状が出現することもあるらしく（J Trauma. 2005; 58: 378-80），無症状だからといって油断はできません．それがたとえ 70 年経っていたとしても．

爆竹で消化管穿孔

日本では爆竹を使うことはほとんどありませんが，中国では花火の代名詞になっているくらいメジャーなものです．中国の祝い事などで派手に爆竹を鳴らしている映像を見たことがあるでしょう．爆竹外傷の多くは男性，若者であると報告されており，特にイタズラ盛りの子どもには注意が必要です（Indian J Plast Surg. 2012; 45: 97-101）．

爆竹を小さなケースに入れると簡易の爆弾のようなものができるとされており，特に小さな金属ケースの場合は恐ろしいことになります．

Duttaroy DD, et al.
Shrapnel injury due to a firecracker causing gastric and gallbladder perforation.
Ulus Travma Acil Cerrahi Derg. 2009; 15: 295–7.

この症例報告は，爆竹によって消化管穿孔をきたしたというものです．14 歳の少年が爆竹に火をつけて缶に入れて破裂させたらしく，腹部で爆竹が破裂しました．それだけでなく，缶の金属成分が周囲に飛散してしまいました．これにより，彼はショックに陥りました．精査の結果，胃と胆嚢が穿孔しており，外科手術を要しました．分別のつく 14 歳がなぜこのような行為に至ったのか，謎ですね．

この論文によれば，爆竹が爆発して消化管穿孔するという事態が報告されたのはこの論文が初めてだそうです．2009 年以降も調べた範囲ではそんな報告は見つけられませんでした．近年，口の中で爆発した症例が報告されていますので，安易に口に入れるような危険な行為はやめましょう（J Craniofac Surg. 2013; 24: e510–2，J Indian Soc Pedod Prev Dent. 2012; 30: 337–9，J Plast Reconstr Aesthet Surg. 2009; 62: e145–6）．また，爆竹が眼に飛んでくることで外傷を起こすこともあるため，周囲の大人は子どもが爆竹で遊ばないよう注意する必要があります（J Burn Care Res. 2013; 34: e183–6，Retina. 1988; 8: 3–5）．

JCOPY 498-04820

まさか！の肛門異物

「この書籍……異物シリーズが多いのでは」とお気付きの方もいると思いますが，その指摘は正しいです．というのも，えてして「本当にあった」珍しい論文というのは珍しい行為に基づくものが多いのです．そういった観点で検索すると，“異物論文”が出てくるわ出てくるわ．

そんな数ある“異物論文”の中で，私が最も珍しいと思ったのがこの論文です．

Aggarwal G, et al.
Unusual rectal foreign body presenting as intestinal obstruction: a case report.
Ulus Travma Acil Cerrahi Derg. 2011; 17: 374-6.

1週間続く排ガスの減少と腹痛，嘔吐のため，とある病院の救急部を受診した38歳の男性．直腸診をしてみると，それはもう血まみれだったそうです．そこで彼は告白しました．「オレは2週間前に**ウシの角を肛門に入れたんだ**」と．

……**ウ，ウ，ウシの角!?**

腹部レントゲンと腹部CTを撮影してみたところ，確かにウシの角が肛門から挿入されていました（図2）．それも巨大なウシの角が．幸いにも消化管穿孔の所見はありませんでした．ウシの角を肛門から引き抜くのも難しく，当然ながら外科手術が行われました．ウシの角が除去された後の術後経過は順調で，排便に関しても問題なかったそうです．その後，彼は正常な社会生活を営めるようにカウンセリングを受けたとのことです．

肛門異物の原因として，肛門瘙痒症（あまりの痒さのため異物を突っ込む），事故，暴行，違法薬物（肛門に隠す），医原性，性的嗜好などがあるとされています．私も研修医の頃，マジックペンを肛門に入れた患者さんを診察したことがあります．

ウシの角を挿入したのは，この報告は世界で4例目であると考察されています〔過去に3人もいたそうです（Surgery. 1986; 100: 512-9）〕．稀な理由の一番は，そもそもウシの角を入手するのが困難だからです．そりゃそうですよね．仮にウ

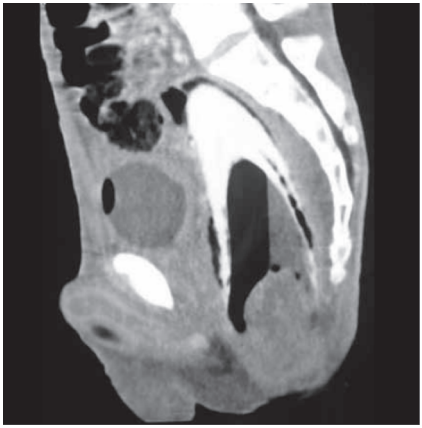

図 2 ● 肛門に入ったウシの角（矢状断 CT）
(Aggarwal G, et al. Ulus Travma Acil Cerrahi Derg. 2011; 17: 374-6)

シの角を手に入れたとしても，この巨大な角が肛門にすんなり入るものでしょうか．相当な力と肛門の柔軟性が必要だと思います．

206 発の弾丸を食べた人

「弾丸」と聞けば，B'z 世代の私の場合『さまよえる蒼い弾丸』が思い浮かびます．医療小説が好きな人は東城大学シリーズの『アリアドネの弾丸』（海堂尊）あたりも思い浮かぶでしょうか．

私は拳銃を使ったことはまだ一度しかありません．ホノルルの体験ショップでいくつかの口径の拳銃を撃ちました．その時，生まれて初めて薬莢というものを見たのですが，思ったより大きかった記憶があります．

Wikipedia によれば，「弾丸」とは銃や砲に使用され，それから発射・推進して主に目標に物理的損傷を与えるもの，と

JCOPY 498-04820