上肢外傷
手術の朝に読む本

市原理司 編著
順天堂大学医学部附属浦安病院
整形外科准教授

中外医学社

Ⅰ-6

OUR TARGETS!

CM 関節脱臼・脱臼骨折

手術の朝に確認する3つのこと

- ☑CT（3D-CT）画像で関節内骨折や剥離骨片がないかを確認する．
- ☑どの順番で整復し固定していくかを明確にする．
- ☑経皮的に整復できない場合の治療選択を確認しておく．

1 手術に臨む際に最低限理解しておく3つの知識

- 4,5CM 関節は 2,3CM 関節と比較し可動域のある関節のため，正確な整復位が得られないと疼痛が残存するために注意が必要である[1]．
- 解剖学的な構造から**背側脱臼が多く掌側への脱臼は稀**である．尺背側方向への脱臼を制動することが重要となる[2]．
- 中手骨は第 3 中手骨から第 5 中手骨にかけて長さが短くなり，かつ掌側へ偏位しているため，鋼線刺入の際にこれらの解剖学的な位置関係を熟知している必要がある[3]．

2 術前に準備すべき3つのこと

- **麻酔の準備**: 麻酔は伝達麻酔が用いられることが多いため，どの麻酔法を選択するかを術前に考えておくことは重要である．当科では 4,5CM 関節脱臼・脱臼骨折の際には区域麻酔を選択している．手関節掌側皮線上で，長掌筋と尺側手根伸筋腱の間からエコー下で 0.75%ロピバカイン（商品名: アナペイン）7 mL を正中神経と尺骨神経に浸潤させて行っている．橈骨神経領域まで麻酔を効かせる必要がある場合には腋窩からの腕神経叢ブロックを選択する．手術開始時点までに十分な除痛が得られていなければ適宜，1%リドカイン（商品名: キシロカイン®）を浸潤麻酔としてピン刺入部へ追加注入する図1，Movie 1-6-1．
- **器械の準備**: 当科では本疾患に対しては鋼線を併用した創外固定（Ichi-Fixator System，以下 IFS，ネオメディカル社製，右二次元コード）を用いて治療を行っており，骨折の粉砕が高度なもの以外はプレートやスクリューは不要と考えている．

ネオメディカル動画

- **観血的整復固定術の準備**: 閉鎖的に整復が不能な場合には観血的に整復するので，手の外

JCOPY 498-05492

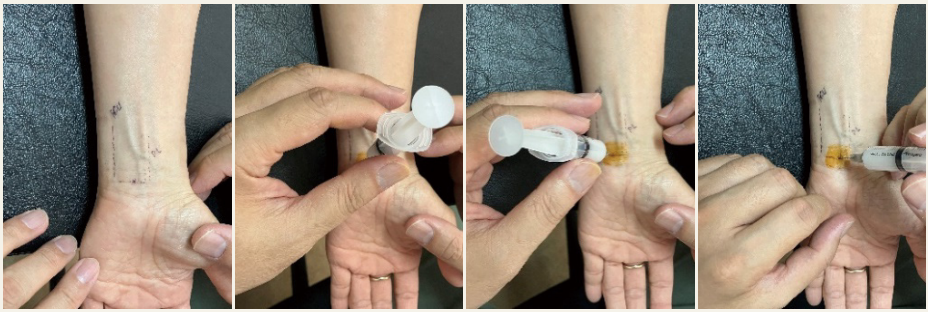

図1 長掌筋（PL）と尺側手根屈筋（FCU）の間で手関節掌側皮線直上から垂直に刺入する ⇒ 針を皮下まで刺入したらやや橈側に傾けて針を進め（抵抗があればそれ以上は進めない）薬液を 4 mL注入する．続いて針を皮下まで戻して尺側へ傾けて抵抗がある手前まで進めて残りの薬液を注入する．

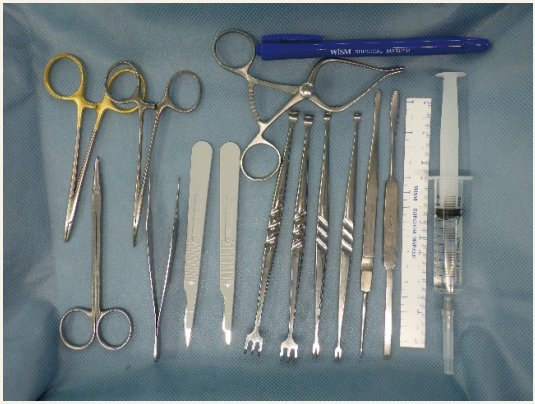

図2 手外科手術セット

科セットや開窓器など観血的整復固定術用の器械の準備が必要である図2．関節内骨折の骨片が大きい場合にはスクリューも選択可能であるため，手用のミニスクリューを準備しておく．

3 朝に確認しておく3つのことの意義

CT（3D-CT）画像で関節内骨折や剝離骨片がないかを確認する

手術の朝に手術室に入室したら X 線では判別不能な関節内骨折や剝離骨折が無いかを最終確認する．もしも骨片の大きな関節内骨折があれば鋼線を追加して固定を行う必要がある．また剝離骨片が靱帯・関節包付着部に相当する場合には suture anchor などの併用も考慮する必要があり，器械の追加の可否に関わるため必ず事前に詳細に確認しておくべきである図3．

図3 症例２の術前3D-CTにて第５中手骨基部に関節内骨折を認める．

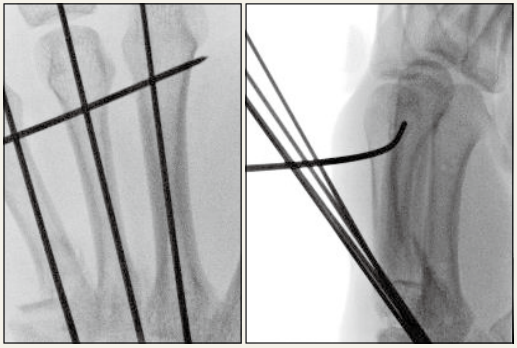

図4 症例２の3-5CM関節背側からIFPで制動した．

図5 症例１の5CM関節を５中手骨基部から有鉤骨へ鋼線を刺入し仮固定した．

図6 症例１は4CM関節も脱臼しているため，第３中手骨まで鋼線を挿入し，創外固定で締結した．

どの順番で整復し固定していくかを明確にする

① まずは徒手的に整復可能かどうかを確認する．徒手的に整復可能であっても，多くは手関節掌屈，グリップ動作などで再脱臼することが多いため，手術が必要となる．

　筆者はCM関節背側からのIntra-focal pinning（以下，IFP）で背側脱臼方向への制動をまずは試みる図4．

② 第2～4CM関節ではIFPで制動されることが多いが，5CM関節は第５中手骨基部の尺側偏位の制動が困難な場合には5CM関節の仮固定も考慮する図5．

③ 5CM関節脱臼であれば第５中手骨から第４中手骨までの中手骨間固定を経皮的に鋼線を用いて行う．これと②でIFPに使用したピンを創外で固定し締結することにより固定強度を担保し再脱臼を予防できると考えている図6．

④ 先述の様に関節内骨折を伴う場合にはIFPで脱臼整復位を保持した後に骨折部を追加で鋼線固定している図7．

JCOPY 498-05492

図7 症例3の関節内骨片に対して1.25 mm鋼線で追加固定を行った.

経皮的に整復できない場合の治療選択を確認しておく

この手術に限ったことではないが，手術がプラン通りに行かないことはよくある．その際にどのようなリカバリーショットが打てるかが外科医の真髄だと考えている．特にこの本を読まれている若い先生たちには自分の予定していた手術が上手くいかないときの対処法に習熟して頂きたい．CM脱臼・脱臼骨折が戻らないときに，どこに皮切をおいて観血的に整復を行えばよいかを事前にプランニングしておくことは重要となる．CM関節脱臼が数カ所におよぶ場合には横皮切になることも想定し皮切をイメージしておく必要がある．また，上肢手術を行う際にはどんな単純な骨折や脱臼でも，観血的に整復する可能性を考え，手外科セットをスタンバイしておくべきである．インプラントはCM関節脱臼・脱臼骨折にプレートを選択することはかなり稀であるが，スクリューを選択することは骨折部に圧着をかける症例では，少なからずあるのでスタンバイしておくべきである．

4 手術前のイメージトレーニングに最適な3症例

症例1

28歳男性　壁を殴打し受傷．受傷後6日で伝達麻酔にて手術施行．

診断 左4,5CM関節脱臼 図8

≫手術の朝に確認した3つのこと

- 3D-CTで4,5CM関節背側脱臼を認めるが，関節内骨折は認めない 図9.
- 整復固定の順番は徒手整復→第5中手骨骨幹部尺側から第3中手骨骨幹部まで中手骨間に1.5 mmピンを挿入→第5CM関節背側からIFPを1.5 mmピンで施行→ピン同士を締結しIFSで創外固定とする 図10.
- 徒手整復不能な場合は4,5CM関節間に中手骨軸方向に2 cmの皮切をおき，伸筋腱間を侵入し4,5CM脱臼を整復する 図11．また，容易に脱臼する様であれば靱帯付着部へsuture anchorを使用する可能性も考慮しスタンバイした．